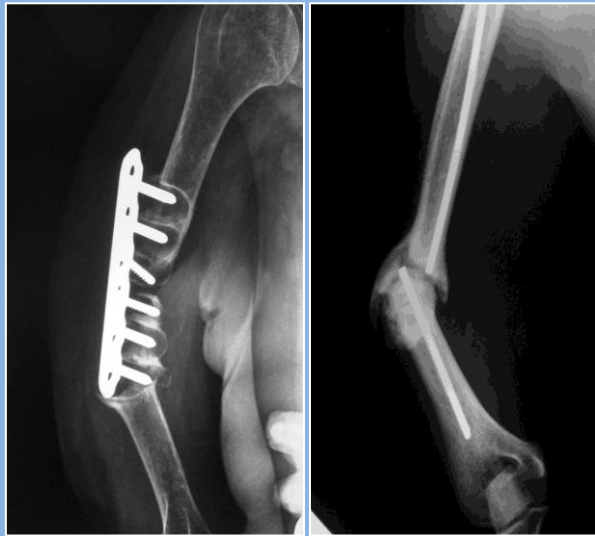


Seudoartrosis de húmero



La seudoartrosis del húmero es una patología que trae aparejado un déficit funcional y grosera incapacidad del miembro superior. El tratamiento mediante la osteosíntesis rígida e injerto óseo está asociado a una alta tasa de éxitos.

Nuestra experiencia en el tema:

-Beca Tornier al mejor Trabajo Libre: **“Rescate de la seudoartrosis diafisaria de húmero con doble placa bloqueada”**. Gallucci G, Zaidemberg E, Boretto J, Alfie V, Donndorff A, De Carli P. XXI Congreso Latinoamericano de Hombro y Codo, Mérida, México, 2015.

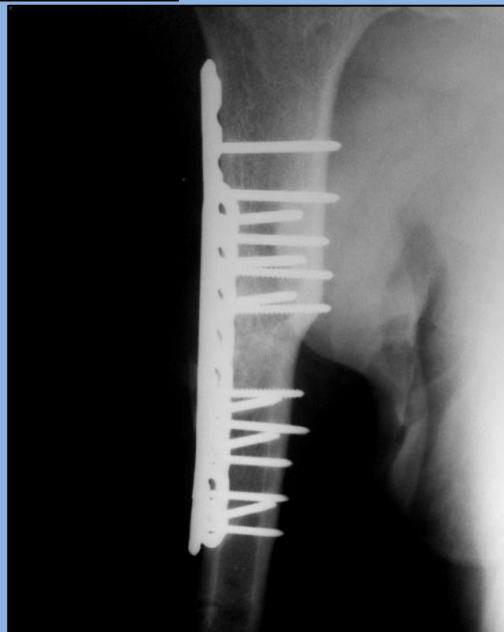
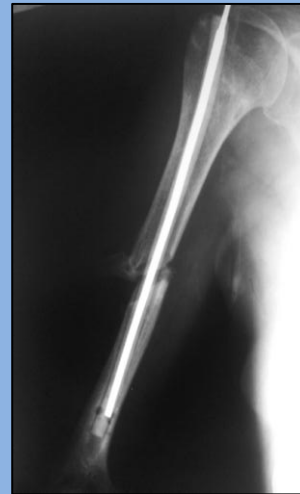
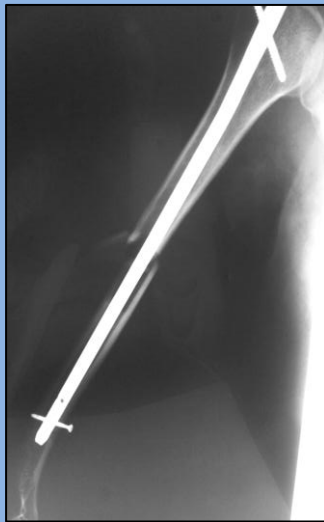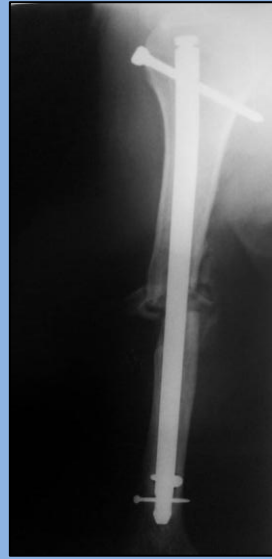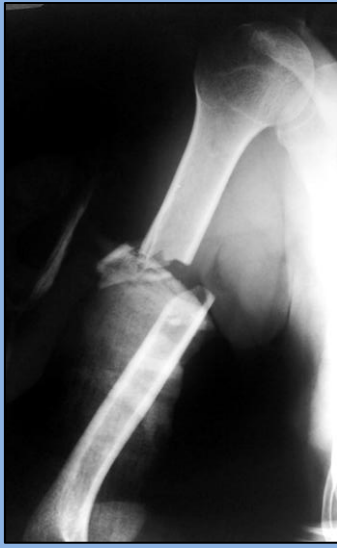-Premio al mejor Trabajo Libre de Codo: **“Inmovilización postoperatoria inmediata en seudoartrosis graves del extremo distal del húmero”** Gallucci G, Boretto J, Donndorff A, Alfie V, Pacher N, De Carli P XV Congreso Latino Americano de Ombro e Cotovelo, Porto Galinhas, Pernambuco Brasil 2009.

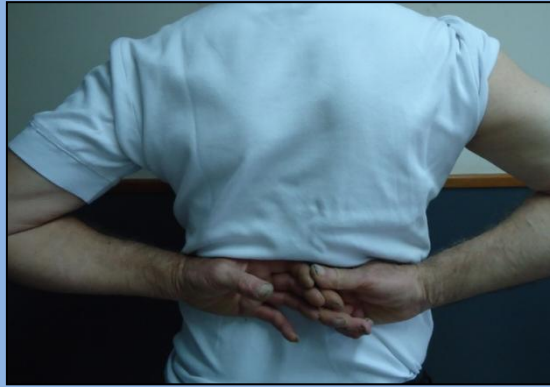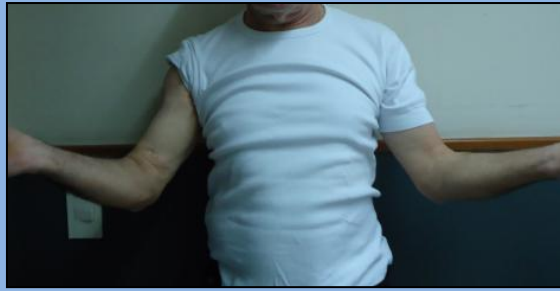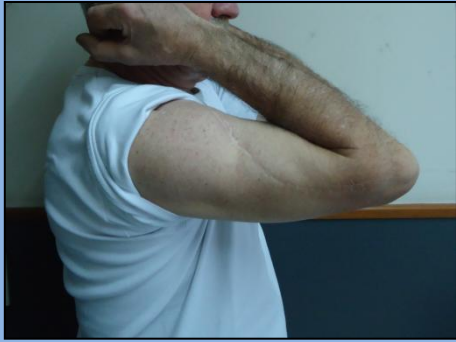-**“Infected nonunion of the humerus treated with an antibiotic cement rod. Case report”**. Gallucci G, Boretto J, Donndorff A, Constantini J, De Carli P. Chir Main, 2007; 26(4):242-246.

-**“Tratamiento de la seudoartrosis infectada de húmero con clavo endomedular recubierto con antibiótico. Caso Clínico”**. Gallucci G, Boretto J, Constantini J, Alfie V, Donndorff A, De Carli P Rev Asoc Argent Ortop Traumatol 2008; 73(2):193-196.

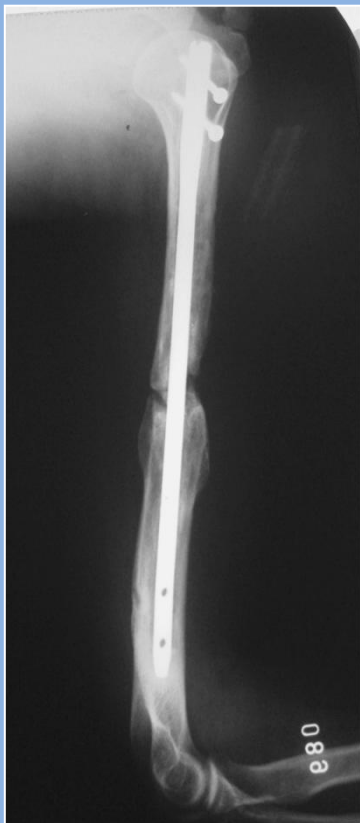
Casos Clínicos

Masculino 65 años 2 años de evolución de su fractura

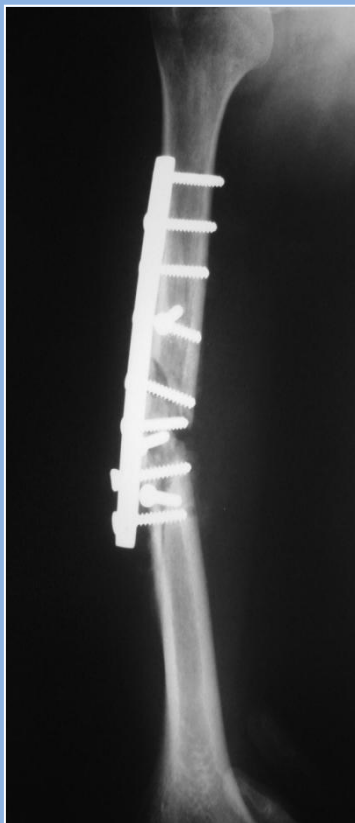



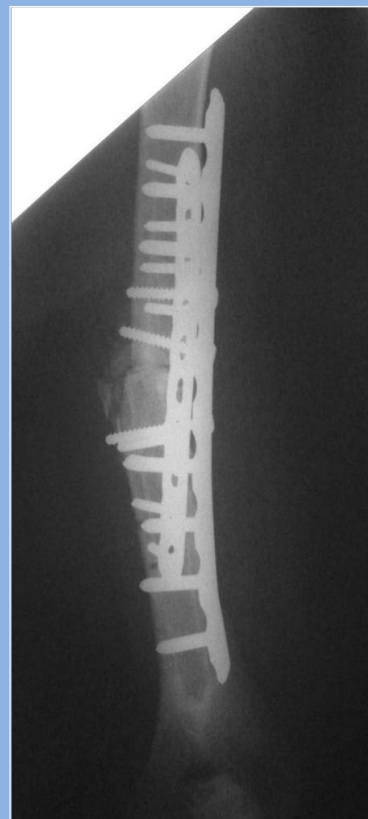Masculino 59 años



1° cirugía (sin consolidar)

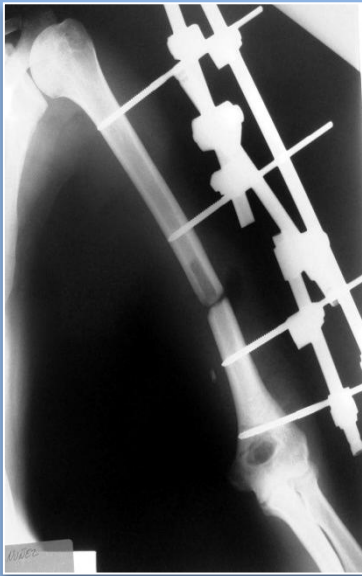

2° cirugía (sin consolidar)

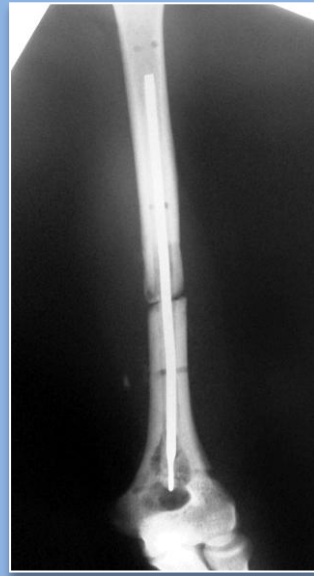


Resolución con doble placa con tornillos

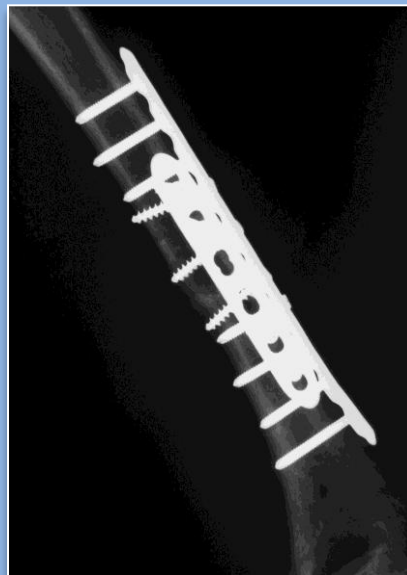
Masculino 42 años, fractura expuesta



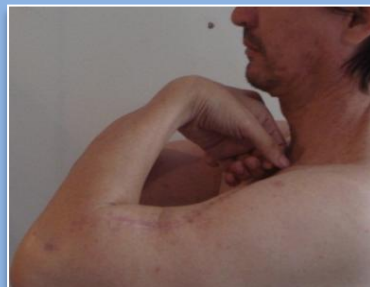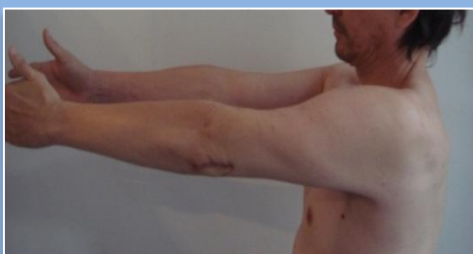1° cirugía (sin consolidar)



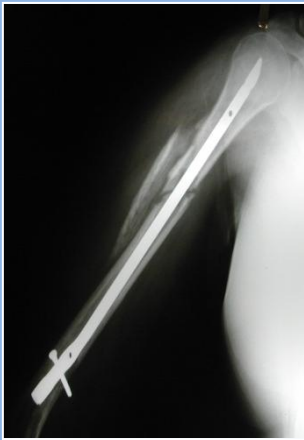
2° cirugía (2 años de evolución)




Resolución con doble placa con injerto



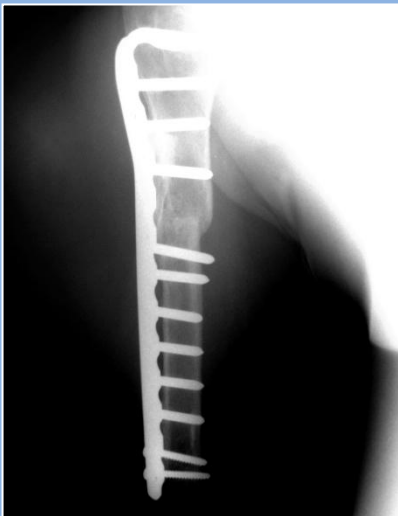
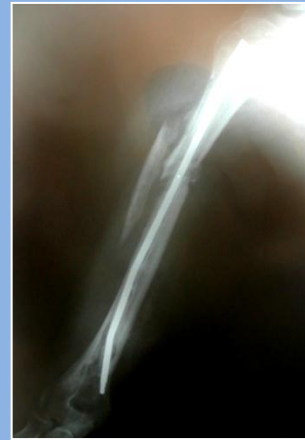Femenino 39 años pseudoartrosis infectada de húmero



Reconstrucción
en 2 tiempos

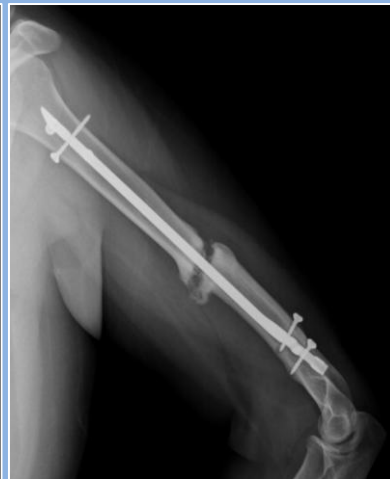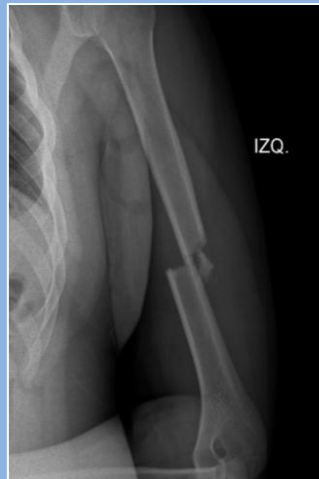


1 tiempo: clavo
endomedular con
antibiótico



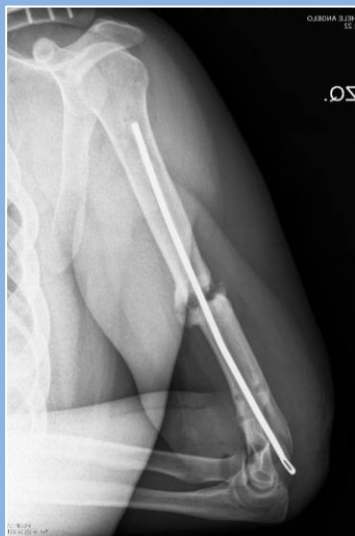
2 tiempo:
Resolución con
placa acodada
con injerto

Masculino 45 años, pseudoartrosis infectada de húmero

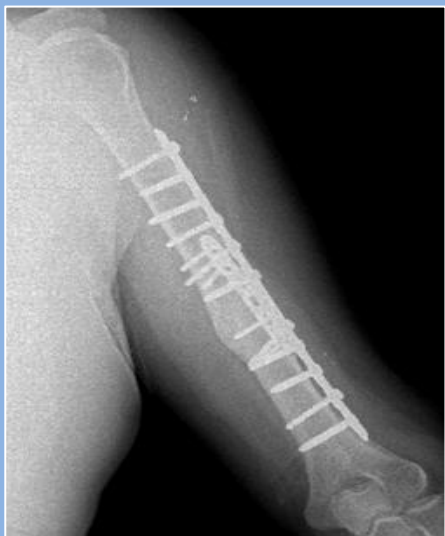

1° cirugía sin consolidar e infectada

Reconstrucción en 2 tiempos

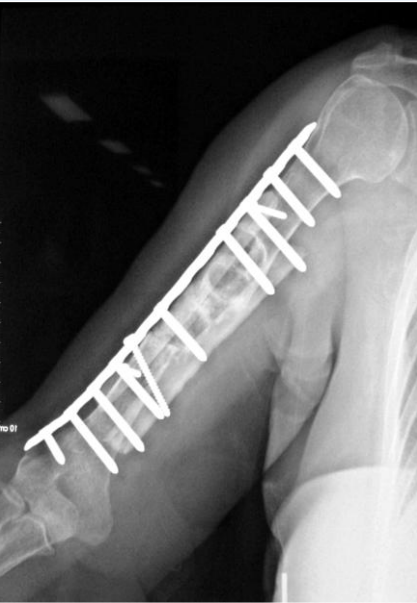
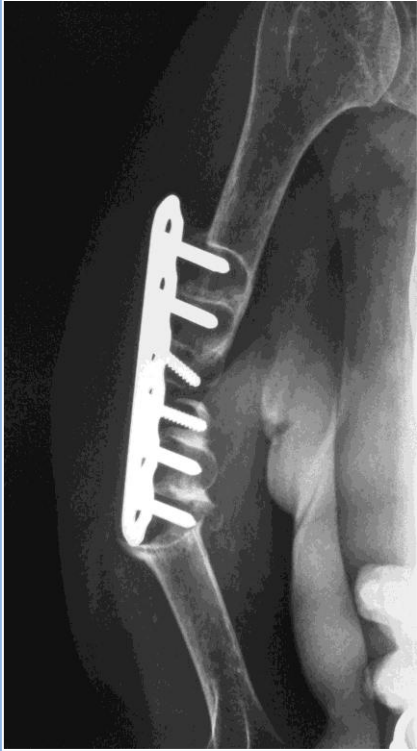
1 tiempo clavo endomedular con antibiótico



2 tiempo doble plaqueado con injerto

Femenino 84 años, 5 años de pseudoartrosis



Resolución con
placa mas tabla
de injerto de
banco