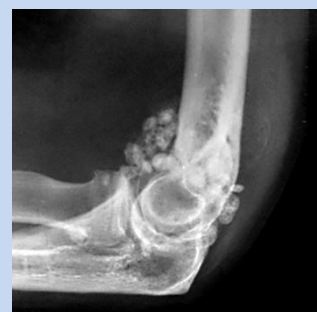
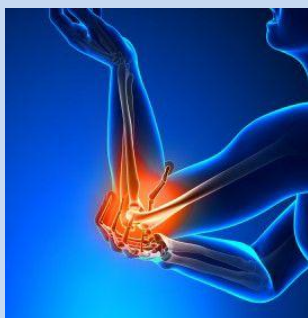


# Rigidez de Codo



La rigidez del codo es una patología de difícil resolución. En los estadios iniciales los tratamientos con férulas pueden dar buenos resultados. Las artroscopias artroscópicas o abiertas son una buena alternativa de tratamiento. Tenemos amplia experiencia en el manejo de esta patología.

Nuestras publicaciones:

***-"The use of dynamic orthoses in the treatment of the stiff elbow"*** Gallucci G, Boretto J, Dávalos A, Alfie V, Donndorff A, De Carli P. *European Journal of Orthop Surg Traum* 2014; 24(8):1395-1400.

***-"Dynamic Splint for the Treatment of Stiff Elbow"***. Gallucci G, Boretto J, Dávalos A, Donndorff A, Alfie V, De Carli P. *J Shoulder Elbow Surg.* 2011;3(1):52-55.

***-"Dynamic Splint for the Treatment of Stiff Elbow"***. Gallucci G, Dávalos A, Alfie V, De Carli P, Thomas G. *J Hand Therapy* 2010;23(4):14.

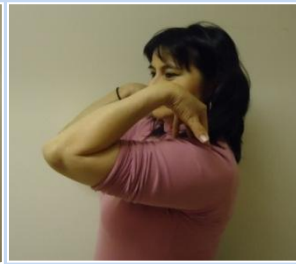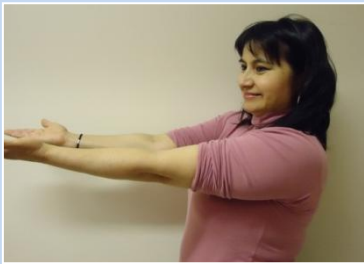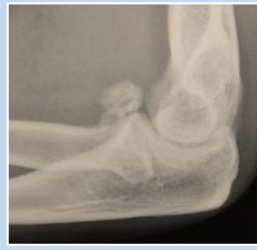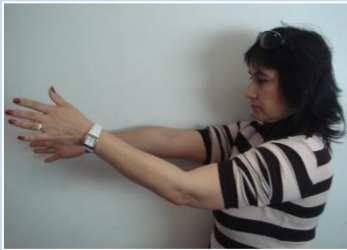***-"Ortesis dinámicas para el tratamiento de la rigidez del codo"***. Gallucci G, Boretto J, Alfie V, Donndorff A, Dávalos A, De Carli P *Rev Asoc Argent Ortop Traumatol* 2008; 73(2):171-176.

***-"Rigidez del codo"***. Gallucci G. *Proato 7º Ciclo, Ed. Panamericana, 2006, Módulo 2:81-98.*

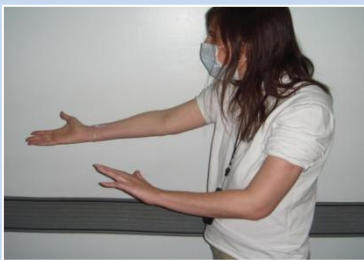**-“Abordaje lateral para el tratamiento de la rigidez del codo”.** Gallucci G, Gallucci J, Maignon G, De Carli P. *Rev Asoc Arg Ortop Traumatol* 2003;68(1):27-32.

**“Rigidez postraumática de la articulación del codo”,** Gallucci G. *Rev Asoc Argent Ortop Traumatol* 2000;65(3)167-186.

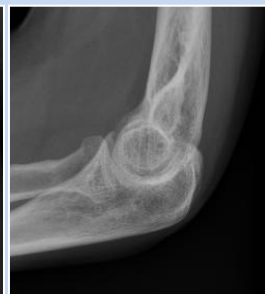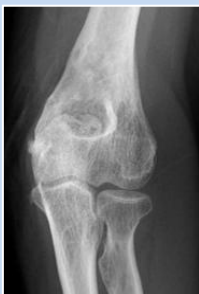## Casos Clínicos

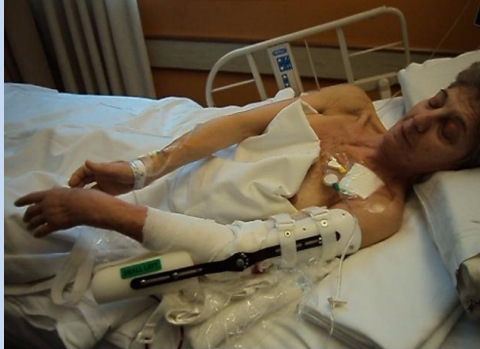
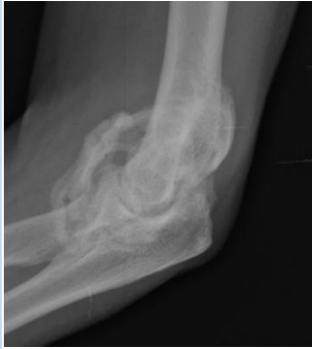
Mujer de 51 años  
Rigidez de 15 meses de evolución  
Artrolisis por vía lateral  
Resultado a los 4 años postoperatorios

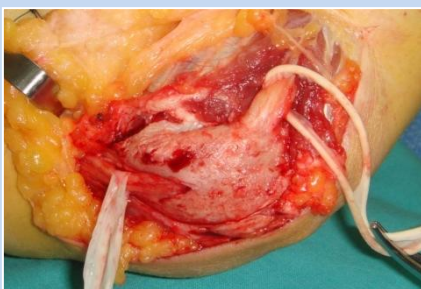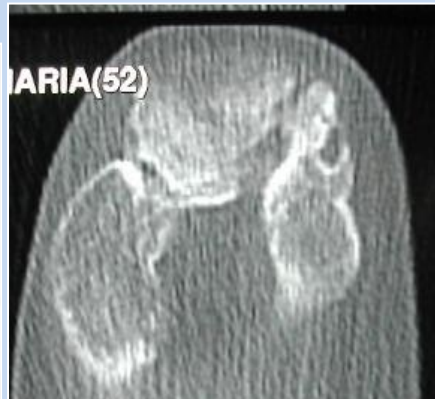

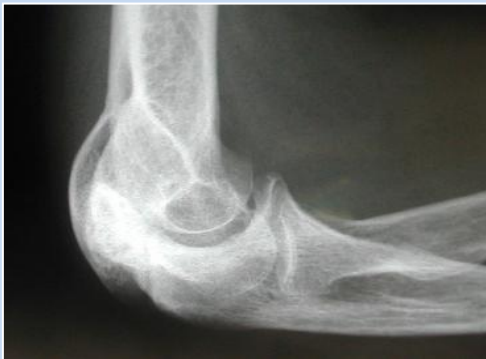
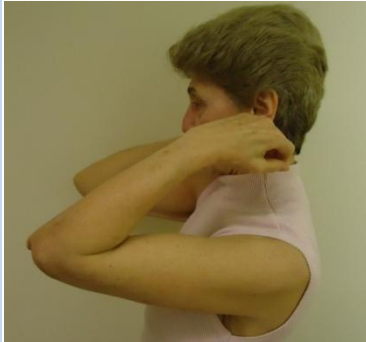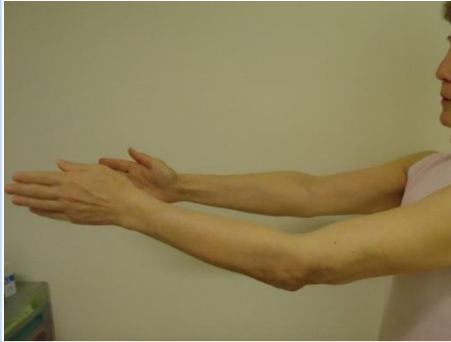Mujer de 34 años  
Politraumatismo  
Coma 4 meses  
No movilidad del codo  
Artrolisis por vía lateral  
Resultado a los 5 años postoperatorios

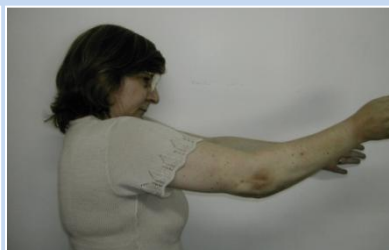
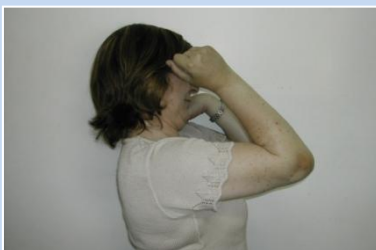
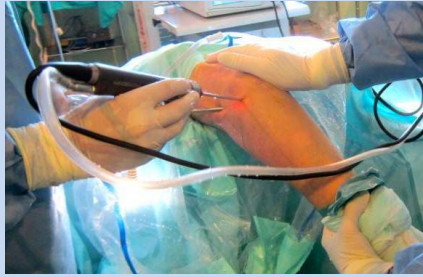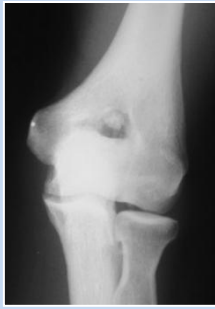


Mujer de 68 años  
Rigidez de 7 meses de evolución  
Calcificación heterotópica  
Sin movilidad de codo  
Artrolisis con catéter plexual  
postoperatorio  
Resultado a los 13 meses



Mujer de 52 años  
Secuela de trauma  
Rigidez de 9 meses de evolución  
Calcificación heterotópica con  
inclusión del nervio cubital  
Sin movilidad de codo  
Artrolisis y transposición del nervio  
Resultado a los 7 meses





Hombre de 43 años  
Secuela de trauma  
Rigidez de 6 meses de evolución  
Artroscopía de codo  
Fotos antes del procedimiento y  
a los 15 meses postoperatorios