

Prótesis Total de Codo



La prótesis total de codo se utiliza desde hace más de 50 años con resultados muy similares a los que se conocen en articulaciones como la cadera y la rodilla.

Desde el año 2005, cuando empezamos con la colocación de prótesis de codo, las indicaciones han ido aumentando y actualmente el reemplazo articular de codo es una cirugía que se realiza de manera rutinaria en nuestra institución.

Nuestras publicaciones del tema:

-“Total elbow arthroplasty for the treatment of distal humeral fractures” Gallucci G, Boretto J, Warner Larrondo C, Castellaro lanterno J, Terán Venegas J. De Carli Pablo. Rev Esp Cirug Ort Traumatol 2016;60(3):167-174.

-“Prótesis Total de Codo” Gallucci G, Gonzalez D, Boretto J, Donndorff A, Alfie V, Pacher N, De Carli P. Rev Actualidad en Hombro y Codo.2010,2(4):15-25.

-“Artroplastía total de codo para el tratamiento de fracturas del húmero distal en pacientes mayores de 65 años”. Gallucci G, Boretto J, Warner Larrondo Calderón, Castellaro lanterno J, Terán Venegas J. Rev Asoc Argent Ortop Traumatol 2016; 81(2):84-92.

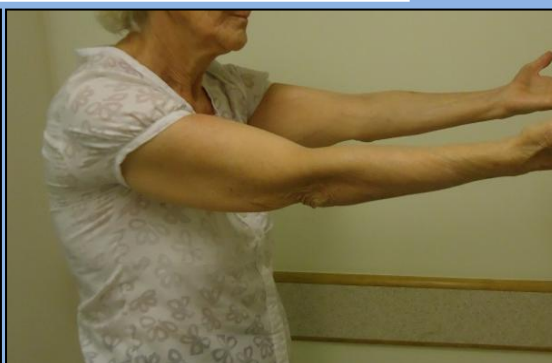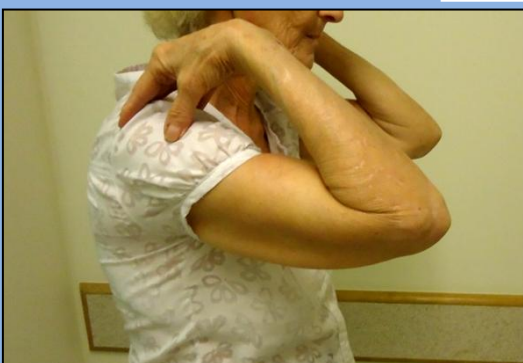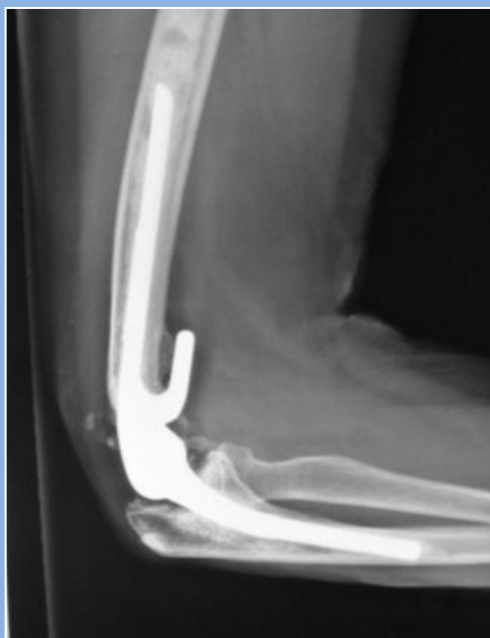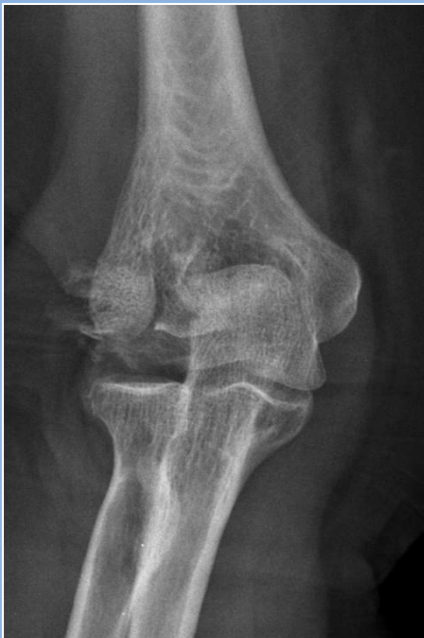-“*Artroplastía total del codo posterior a una artritis séptica*”. Gallucci G, Gonzalez D, Boretto J, Alfie V, Donndorff A, De Carli P. *Rev Asoc Argent Ortop Traumatol* 2010;75(3):287-92.

-“*Artroplastía total del codo*”. Gallucci G, Gonzalez D, Boretto J, Alfie V, Donndorff A, De Carli P. *Rev Asoc Argent Ortop Traumatol* 2010;75(1):27-33.

Indicaciones

Fracturas supracondíleas de codo

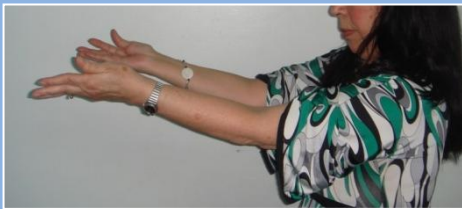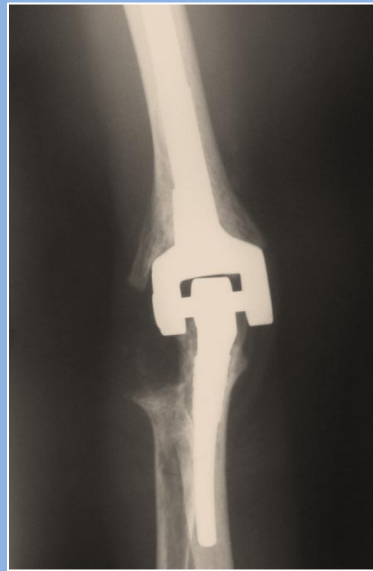
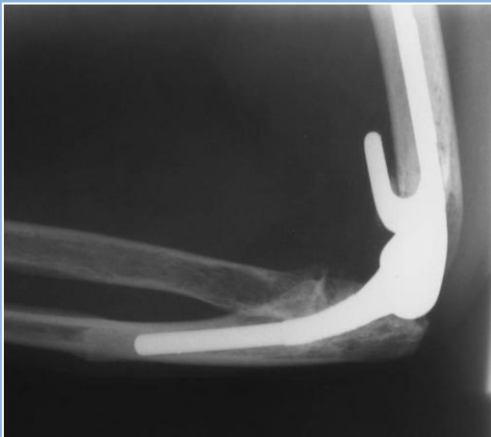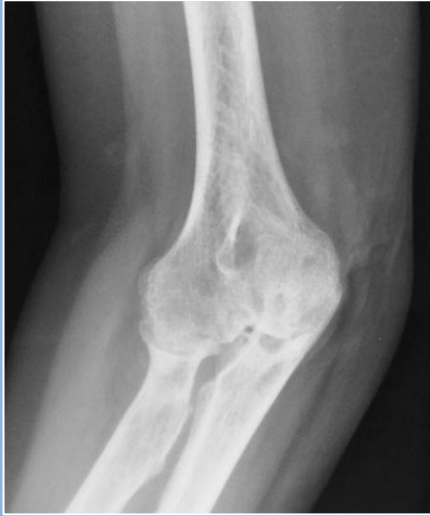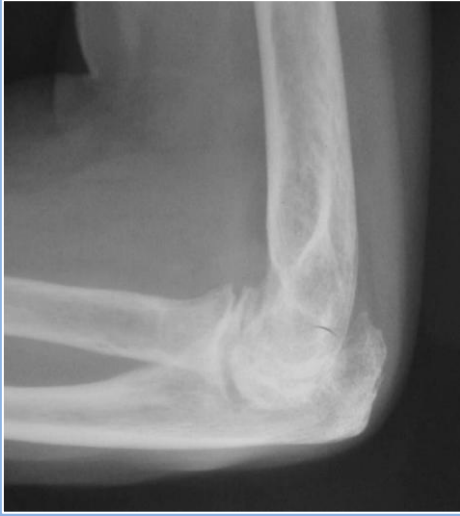Mujer 72 años de edad



8 años de seguimiento

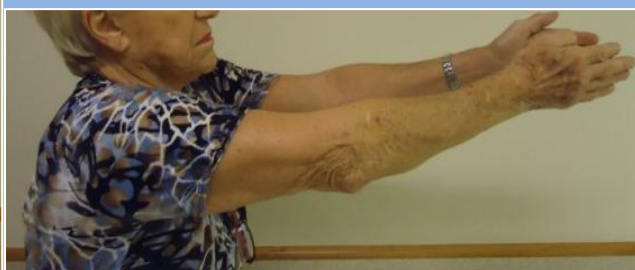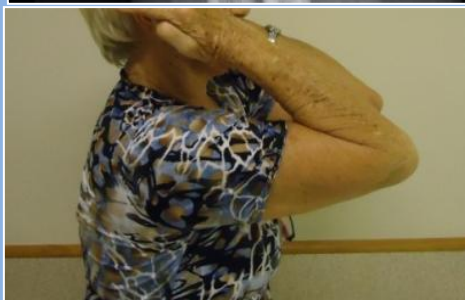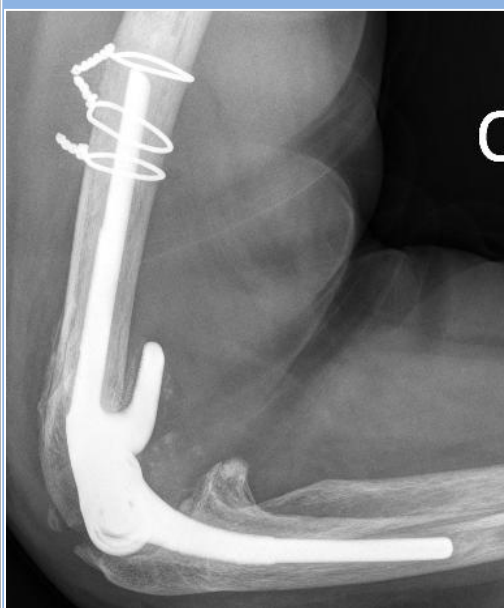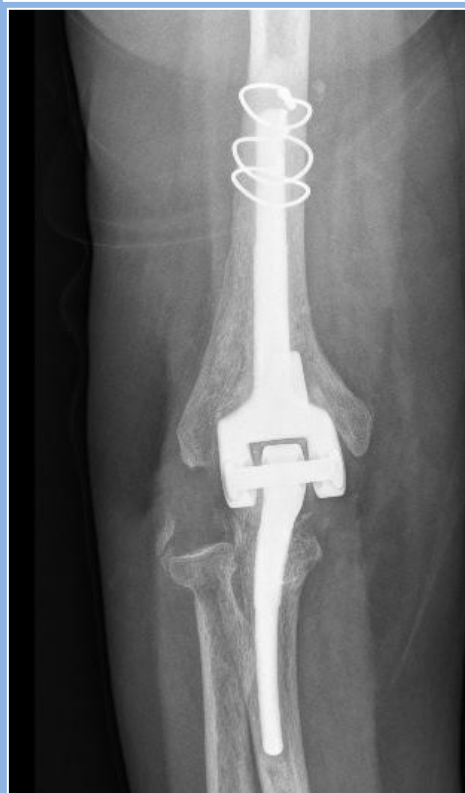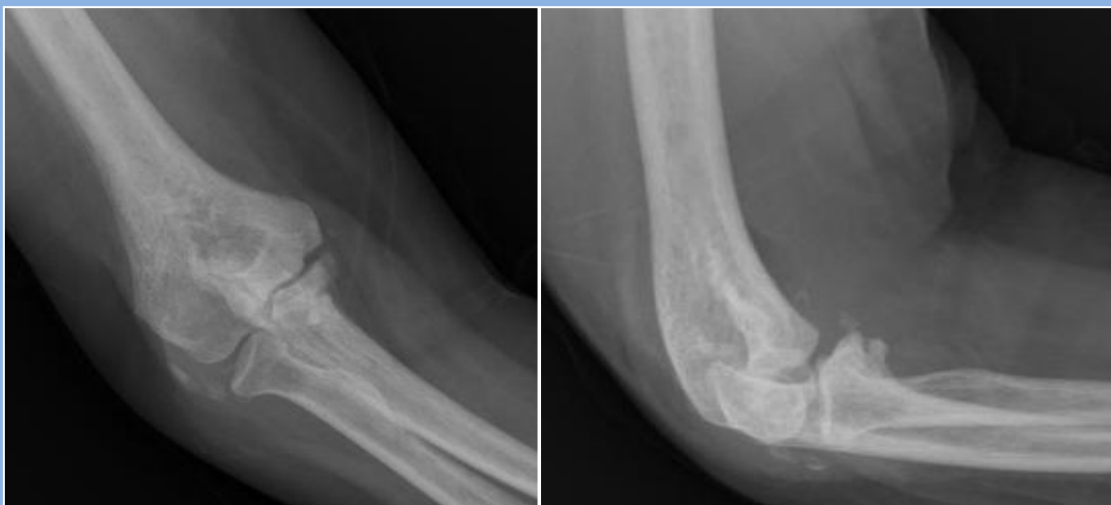Artritis reumatoidea

Mujer 48 años



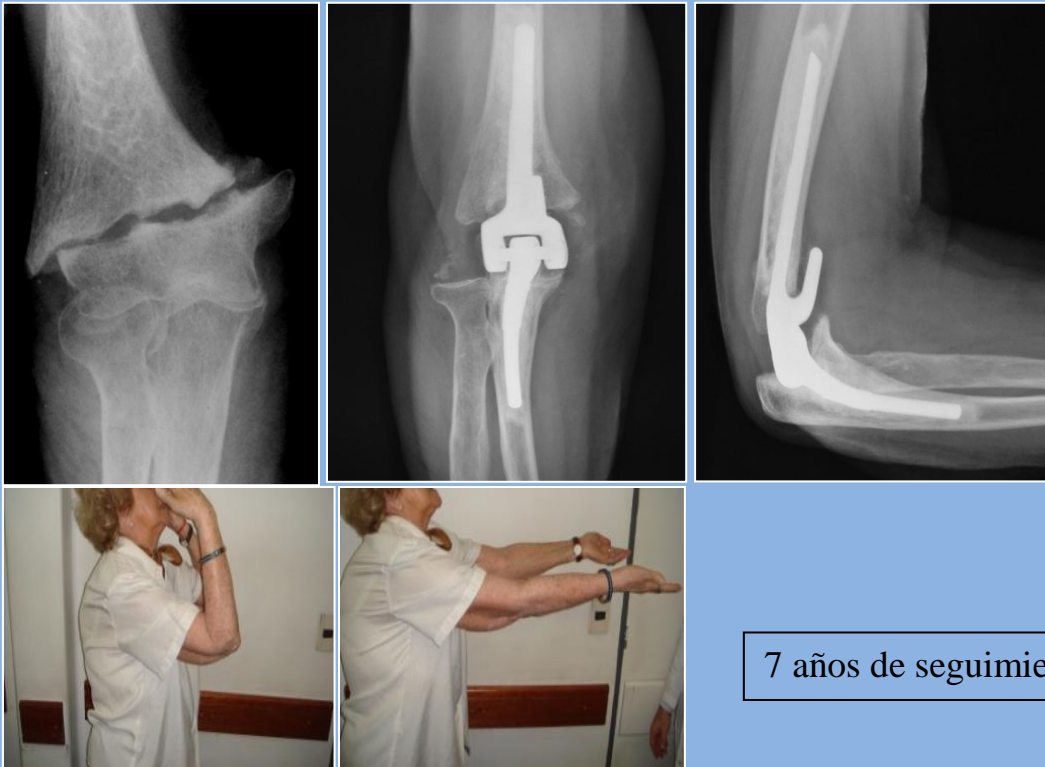4 años de seguimiento

Artrosis postraumática

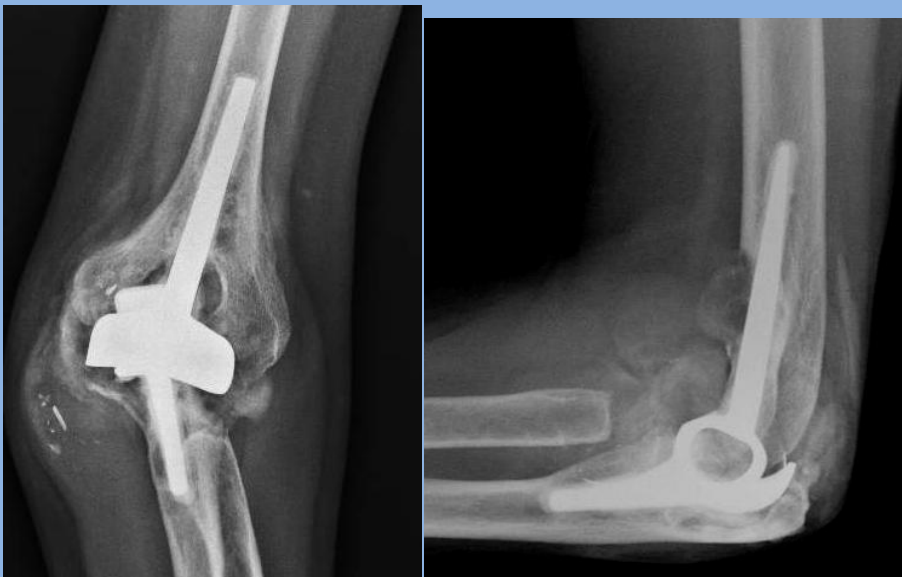

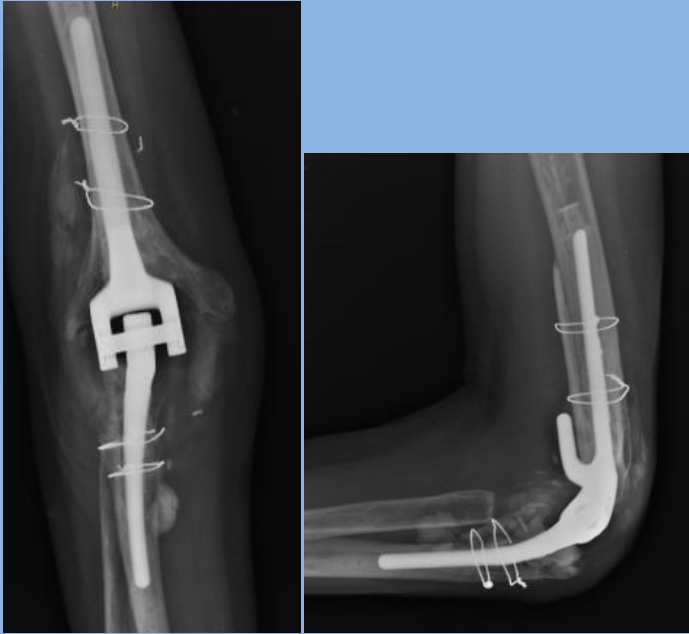
5 años de seguimiento

Seudoartrosis de Codo



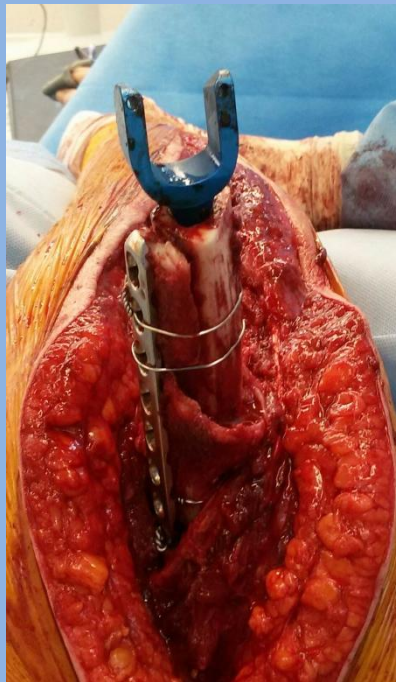
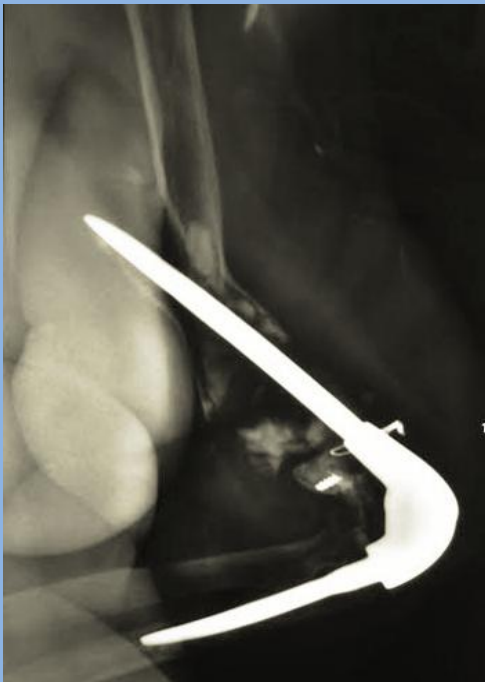
Recambio protésico

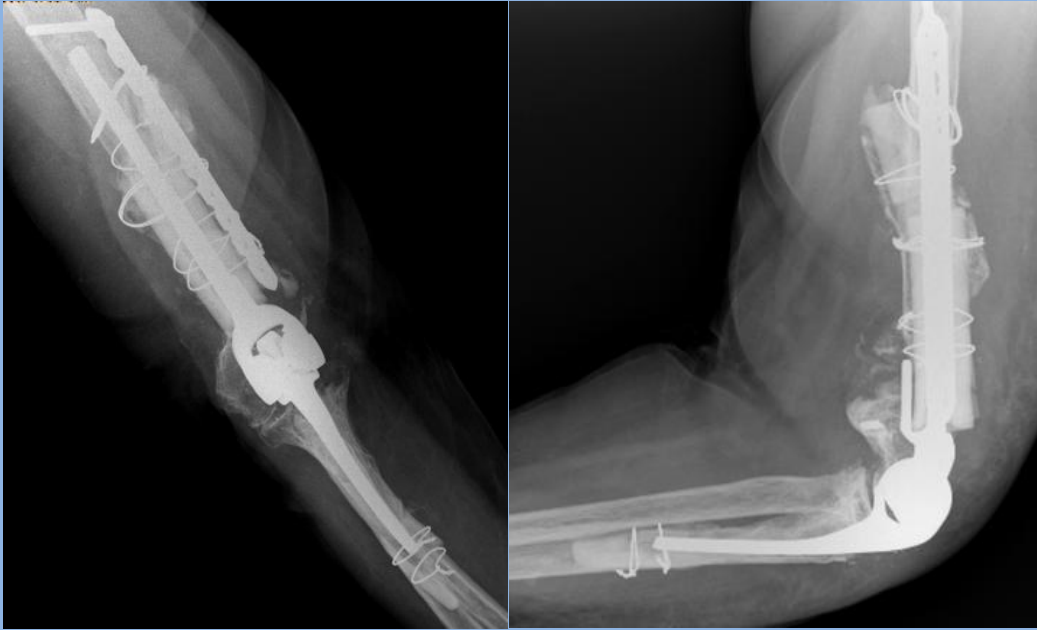




2 años de seguimiento

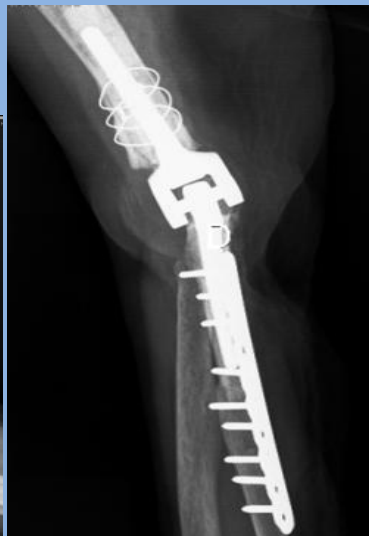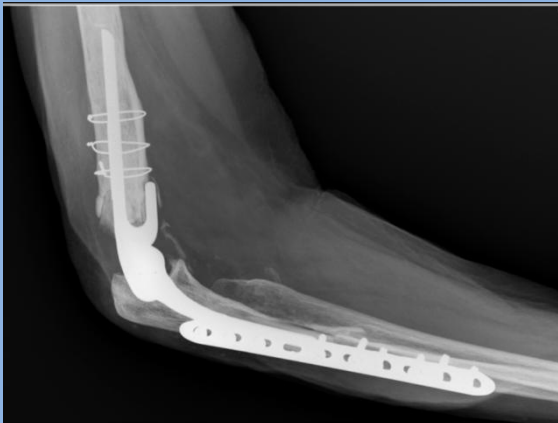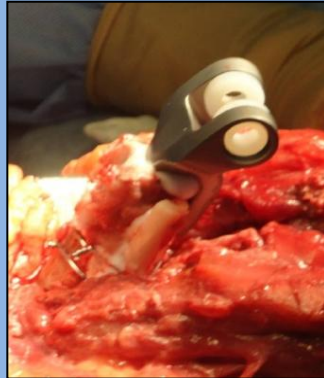
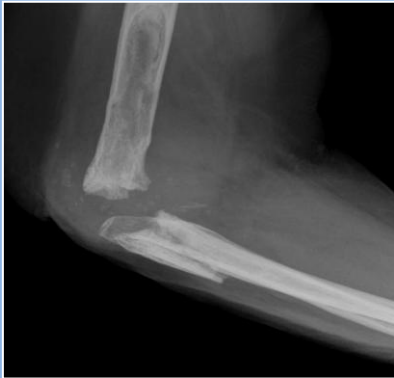Femenino 81 años. Aflojamiento protésico 3 años

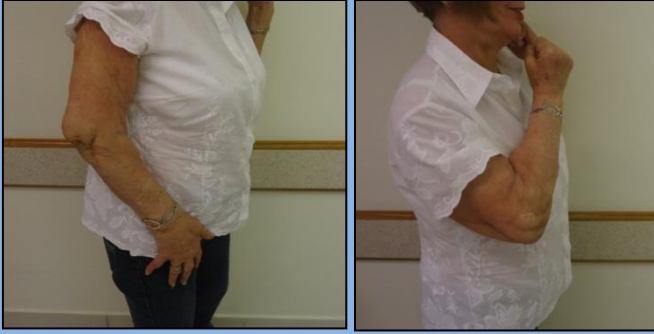



2 años de seguimiento

Mujer de 67 años, 8 cirugías previas infectadas





4 años de seguimiento